Johannes | Weithas
dental-kunststoffe • zähne

Valplast ®
Flexible Teilprothesen

Valplast Fallstudien – Stand 2008

Fallstudie: 5-jährige Valplast Teilprothese

- **Unterkiefer & Oberkiefer Valplast Teilprothese**
- **Eingesetzt im Jahre 1992**
- **5 Jahre Tragezeit**

Gesunde Gingiva

Valplast Teilprothese, eingesetzt 1992

Komfortable & ästhetische Klammern

Gesundes Zahnfleisch

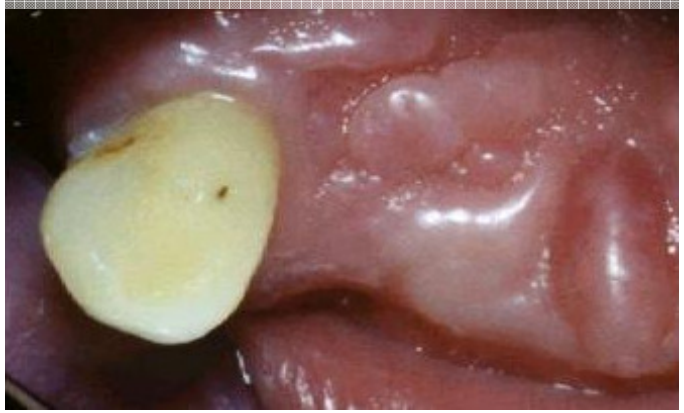

Fallstudie: 5-jährige Valplast Teilprothese

Johannes | Weithas
dental-kunststoffe • zähne

- **Besonders zu beachten ist hier das gesunde Zahnfleisch auf der labialen und palatinalen Seite des angrenzenden Zahnes**

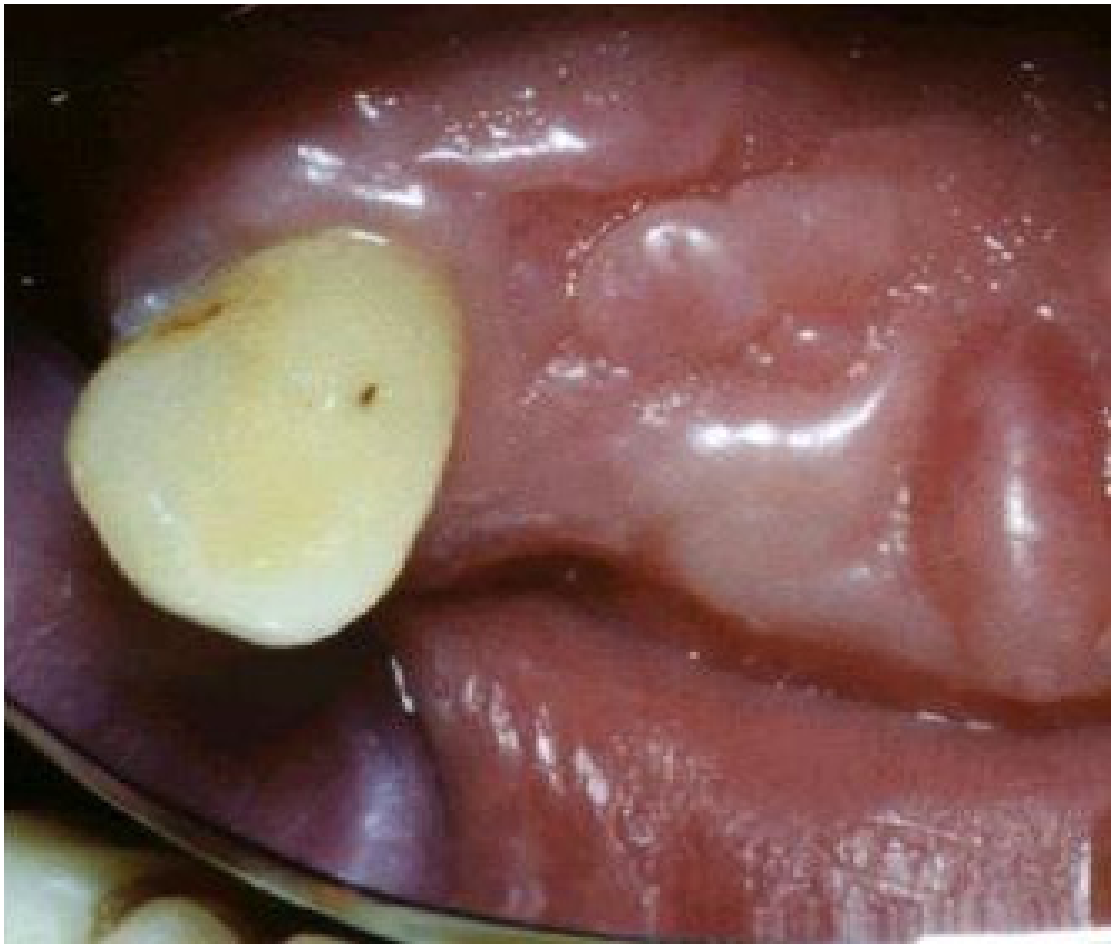

Fallstudie: 5-jährige Valplast Teilprothese

Johannes | Weithas
dental-kunststoffe • zähne

Der anteriore Knochen hat sich in die Extraktionsflächen ausgedehnt.

1992, kurz vor dem Ziehen der Zähne

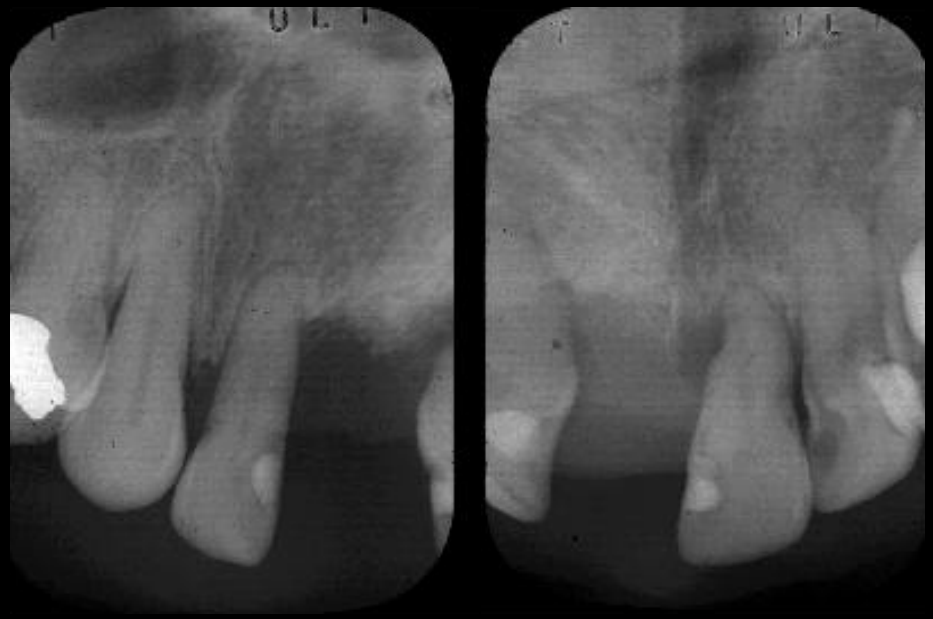

1997, nach 5-jährigem Tragen

Valplast Studie der Universität Bonn

Johannes | Weithas
dental-kunststoffe • zähne

- „[Die] Patienten zeigten eine hohe Zufriedenheit und eine gute Ästhetik im Frontzahnbereich mit den Valplast Monoreduktoren.“

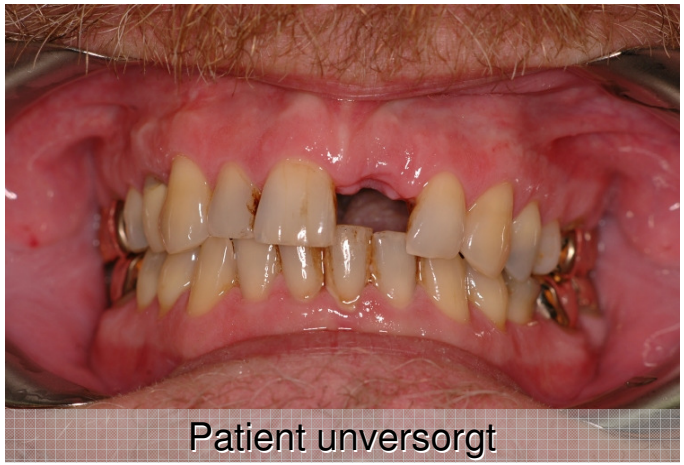
Patient unversorgt

Valplast Monoreduktor

Versorgung mit Valplast Monoreduktor

universitäts klinikum bonn

©

Fallstudie: 6-jährige Valplast Teilprothese

Johannes | Weithas
dental-kunststoffe • zähne

- **Unterkiefer Valplast Teilprothese**
- **Eingesetzt im Jahr 1991**
- **6 Jahre Tragezeit**

Gesunde Gingiva

Valplast Teilprothese, eingesetzt 1991

Fallstudie: 6-jährige Valplast Teilprothese

Johannes | Weithas
dental-kunststoffe • zähne

- **Ästhetischer Gesamteindruck, da Valplast ohne störende Metallklammern auskommt.**

- **Transluzenz von Valplast lässt Zahnfleisch durchschimmern.**

Fallstudie: 6-jährige Valplast Teilprothese

Johannes | Weithas
dental-kunststoffe • zähne

1991, nach Einsetzen der Teilprothese

1997, nach 6-jährigem Tragen

Fester horizontaler Knochen neben dem angrenzenden Zahn

Valplast Studie der Universität Bonn

Johannes | Weithas
dental-kunststoffe • zähne

- „Der Vergleich der OHIP-G 14 Fragebögen vor und nach Insertion der Valplast Prothesen zeigte z.T. signifikante Unterschiede.“

Patient mit PMMA Interimsprothese

Patient mit PMMA Interimsprothese

Versorgung mit Valplast Monoreduktor

Versorgung mit Valplast Monoreduktor

universitäts klinikum bonn

©

Fallstudie: 7-jährige Valplast Teilprothese

Johannes | Weithas
dental-kunststoffe • zähne

- **7-jährige Valplast Unterkiefer Teilprothese**

Immer noch gesundes Zahnfleisch, selbst nach 7 Jahren Tragezeit.

Valplast Teilprothese, eingesetzt 1990

Hervorragend gesundes Zahnfleisch

Fallstudie: 7-jährige Valplast Teilprothese

Johannes | Weithas
dental-kunststoffe • zähne

Die Röntgenbilder belegen: Es kam zu keinerlei Knochenabbau.

1989, kurz vor Extraktion

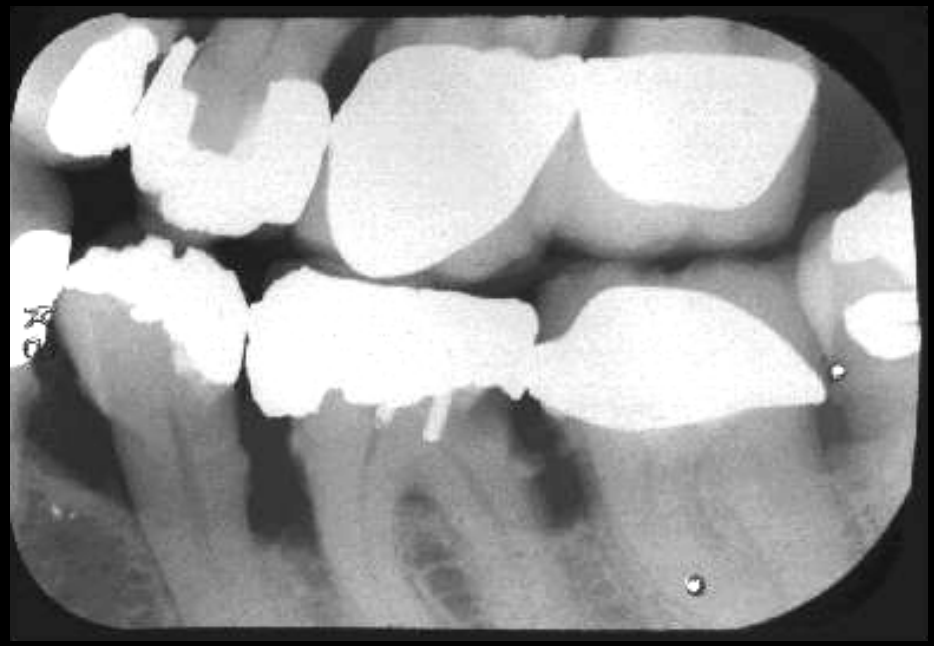

1997, nach 7-jährigem Tragen

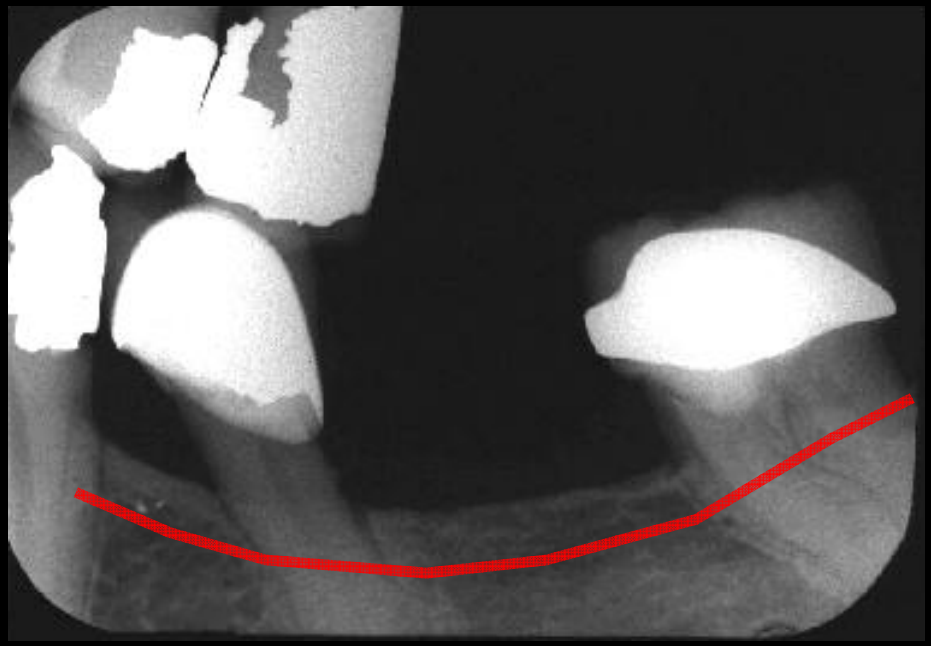

Valplast Studie der Universität Bonn

Johannes | Weithas
dental-kunststoffe • zähne

- „Der Vorstudie zufolge lassen die objektiv-visuellen Ergebnisse und die subjektiven Eindrücke der Probanden eine hohe Zufriedenheit mit dieser Art von prothetischer Versorgung erwarten.“

Patientin mit Valplast Prothese

Patientin unversorgt

Versorgung mit Valplast Monoreduktor

Versorgung mit Valplast Monoreduktor

universitäts klinikum bonn ©

Valplast Bissschiene

- **Bissschiene aus Valplast**
- **Farbe Weiß-Transparent**

Hervorragende Trageeigenschaften

Valplast Bissschiene